

1. Definitie

Bij **Developmental Dysplasia of the Hip (DDH)** is er sprake van een onderontwikkeling van het heupgewricht, dit kan leiden tot heupinstabiliteit of in ernstige gevallen tot een luxatie van de heup. Op latere leeftijd kan DDH leiden tot vroege coxartrose (artrose voor het 50^e levensjaar) of ernstige invaliditeit.

Epidemiologie

1-4% van de zuigelingen ontwikkelt in de eerste 6 maanden DDH waarvan 20% dubbelzijdig. DDH komt bij meisjes 3 keer zo vaak voor dan bij jongens. De linker heup is vaker aangedaan dan rechts.

2. Gradaties en beloop

Op *afbeelding 1* is een vereenvoudigde weergave van de verschillende gradaties van DDH te zien.

- Normaal heupgewricht
- Dysplasie zonder luxatie
- Dysplasie met subluxatie
- Dysplasie met luxatie

Neonataal luxeerbare heup

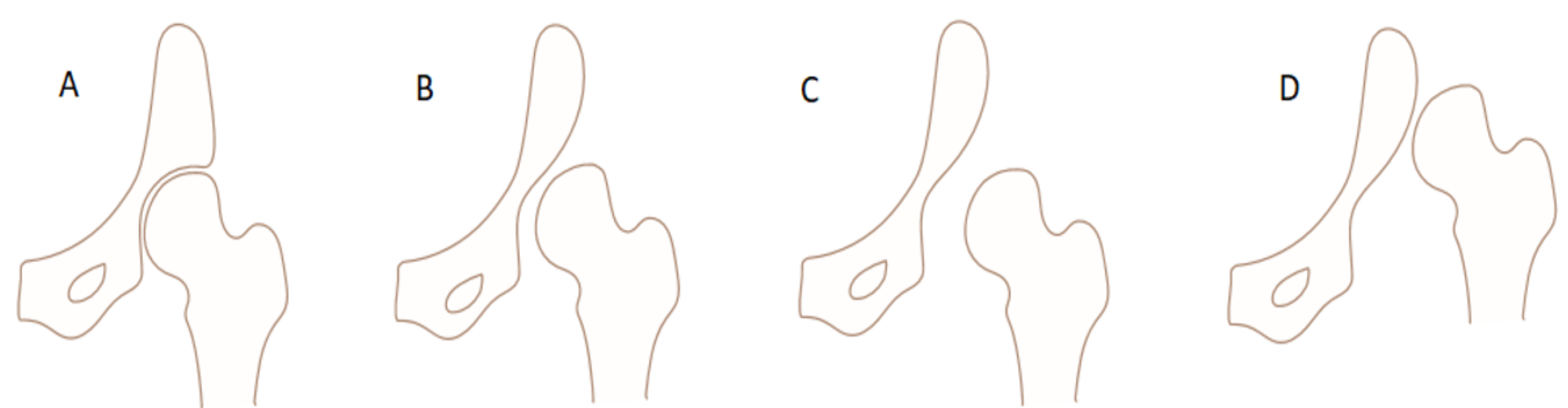
- Gunstig beloop.
- 60-80% spontaan herstel, overige gevallen gaan zonder behandeling over in een dysplasie (met luxatie).

Dysplasie zonder luxatie

- Natuurlijk beloop is meestal ongunstig.
- 70% ontwikkelt op volwassen leeftijd vroege coxartrose.

Dysplasie met (sub)luxatie

- Natuurlijk beloop is vrijwel altijd ongunstig.
- Vanaf een leeftijd van 2-3 maanden kunnen veranderingen optreden, belangrijkste is een verkorting van de heupadductoren.
- Zonder behandeling treden vaak ernstige complicaties zoals coxartrose of een craniale translatie van de heupkom.



Afbeelding 1

3. Onderzoek

Het onderzoek in het kader van vroegtijdige opsporing van DDH vindt plaats op het consultatiebureau en bestaat uit een anamnese en het lichamenlijk onderzoek. Met de anamnese identificeer je kinderen die een groter risico lopen op DDH.

4. Anamnese

Middels de anamnese kan geïdentificeerd worden of kinderen een groter risico lopen op DDH.

Tijdens de anamnese dienen de volgende items uitgevraagd te worden:

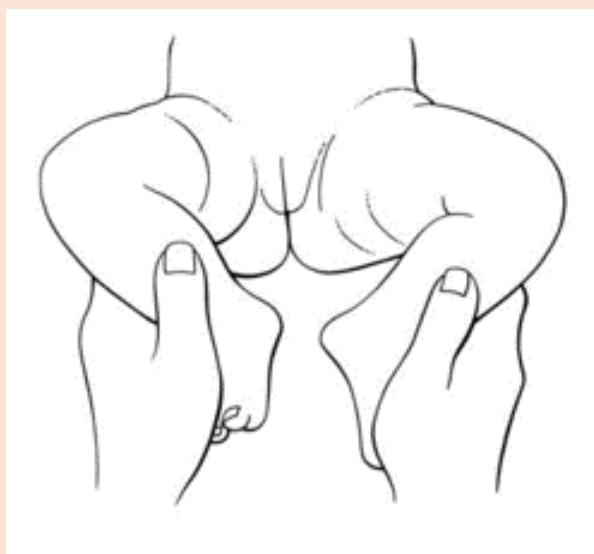
- Positieve familieanamnese voor heupaandoeningen, zowel DDH als coxartrose voor het 50^e levensjaar.
- Een stuitligging na de 32e week van de zwangerschap ongeacht de duur van de stuitligging.
- Het te strak inbakeren van de heupen geeft ook een vergrote kans op DDH, er dient gevraagd te worden of het kind ingebakerd wordt.
- Factoren die niet voldoende zijn onderzocht maar waar wel twijfels over zijn: Congenitale musculaire torticollis, etniciteit, neurologische afwijkingen, voorkeurshouding en voetafwijkingen anders dan de klompvoet.

5. Lichamenlijk onderzoek (L.O.)

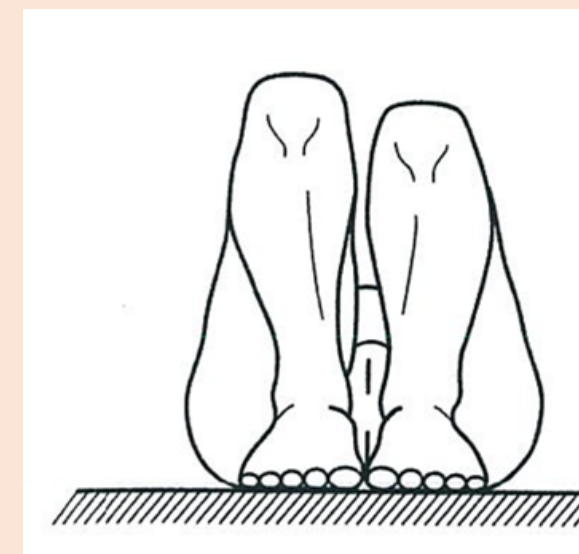
Het lichamenlijk onderzoek, zoals uitgevoerd door het consultatiebureau, bestaat uit het beoordeling abductie heupen en kniehoogte. Deze wordt 3 keer uitgevoerd: rond de leeftijd van 4 weken, bij 3 maanden en voor de leeftijd van 7 maanden.

0-6 maanden

- Abductie heupen: bij een abductie van <70 graden of, een links-rechts abductieverschil van ≥ 20 is er mogelijk sprake van DDH (*afbeelding 2*).
- Kniehoogteverschil: bij een ge(sub)luxeerde heup ontstaat er een lagere kniehoogte aan de aangedane zijde (*afbeelding 3*).
- Vanzelfsprekend hoeft er bij een dubbelzijdige DDH geen verschil in abductie en/of kniehoogte te zijn. Belangrijk blijft dus de anamnese en de abductie van ≥ 70 .



Afbeelding 2



Afbeelding 3

7-18 maanden

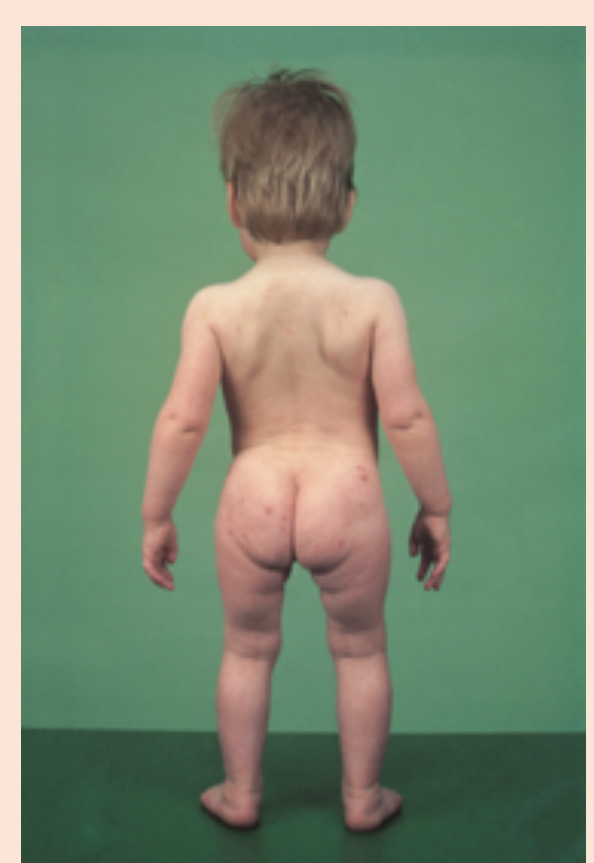Naarmate het kind ouder wordt, neemt de abductie in de niet aangedane heup af en is het abductieverschil steeds minder duidelijk aanwezig. Meer uitgesproken wordt het beenlengte- en kniehoogteverschil.

Als het kind zelfstandig loopt, vindt er eerst onderzoek plaats in staande houding:

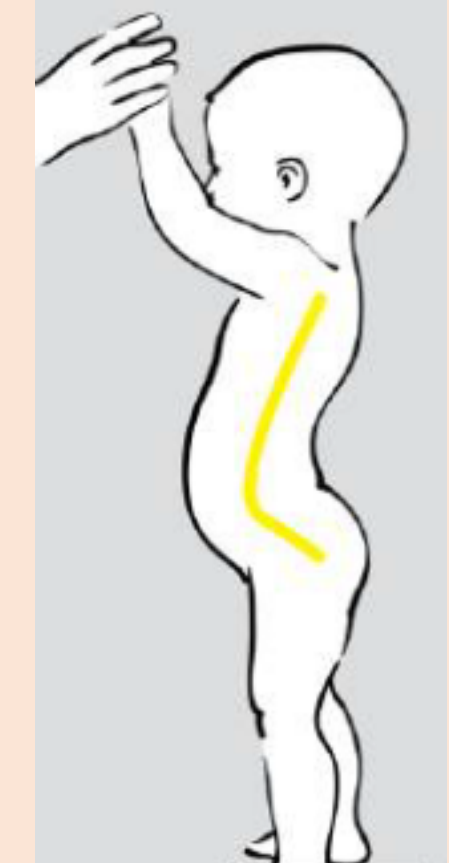
- Looppatroon, denk hierbij aan manklopen of een waggelgang.
- Luchtfiguur onder het perineum (*afbeelding 4*).
- Lendenlordose (*afbeelding 5*).
- Beenlengteverschil:
 - Structureel beenlengteverschil: daadwerkelijk verschil in de botten.
 - Functioneel beenlengteverschil: oorzaak gelegen in een posturale afwijking zoals heupluxatie of een flexie-adductiestand in één van de benen.

Zo nodig wordt het onderzoek uitgebreid met onderzoek van de abductie en kniehoogte in liggende houding.

De jeugdarts onderzoekt de heupen als onderdeel van het lichamenlijk onderzoek tot de leeftijd van 2 jaar. In de leeftijd van 7 maanden tot 2 jaar is er geen sprake meer van screening ten behoeve van vroege opsporing. Na de leeftijd van 2 jaar vindt er alleen onderzoek op indicatie plaats.



Afbeelding 4



Afbeelding 5

6. Beeldvormend onderzoek

De diagnose wordt gesteld met behulp van beeldvormend onderzoek.

Echografie: Wordt gekozen in de eerste 6 levensmaanden. Met echografie worden benige, kraakbenige en weke delen in beeld gebracht. Ook is het mogelijk de positie van bewegingen in beeld te brengen.

Röntgenonderzoek: Vanwege toenemende verbening vanaf 6 maanden wordt het lastiger om een duidelijk beeld te krijgen met echografie, in dat geval is röntgenonderzoek de aangewezen methode.

7. Verwijzen

Als er risicofactoren of afwijkingen gevonden zijn, dient het kind verwezen te worden voor beeldvormend onderzoek.

De kinderfysiotherapeut verwijst terug naar de jeugdarts, deze verwijst het kind door voor beeldvormend onderzoek of voor onderzoek naar de kinderorthopeed.

Verwijscriteria

4 weken t/m 6 maanden

- Stuitligging na week 32 van de zwangerschap of een belaste familieanamnese: beeldvormend onderzoek.

L.O. <3 maanden

- Sterk afwijkend heuponderzoek (vermoeden dysplasie met luxatie): kinderorthopeed.
- Licht afwijkend heuponderzoek: beeldvormend onderzoek op leeftijd 3 maanden.

L.O. >3 maanden

- Sterk afwijkend heuponderzoek (vermoeden dysplasie met luxatie): kinderorthopeed.
- Licht afwijkend heuponderzoek: beeldvormend onderzoek.

>7 maanden

- Dezelfde verwijsriteria als op jongere leeftijd.
- Afwijkend looppatroon: kinderorthopeed.
- Beenlengteverschil: kinderorthopeed.

8. De rol van de kinderfysiotherapeut

Kinderfysiotherapeuten hebben een signalerende rol bij DDH, deze kunnen de anamnese en het onderzoek dat hier beschreven is uitvoeren. Is er een vermoeden van DDH en is het kind ingestuurd voor beeldvormend onderzoek,.

Kinderen met een spreidbroekje lopen vaak een lichte ontwikkelingsachterstand op omdat het simpelweg lastiger is om bijvoorbeeld te leren rollen, zitten, kruipen en lopen.

Kinderen halen deze achterstand vaak snel weer in nadat het spreidbroekje niet meer 23 uur per dag gedragen dient te worden. De kinderfysiotherapeut kan ingeschakeld worden om het kind te helpen in de ontwikkeling en om ouders tips te geven en gerust te stellen.

9. Communicatie

Het is belangrijk om aandacht te besteden aan de tevredenheid van de ouders over de uitvoering van de screening, de eventuele verwijzing en de zorg van het kind met een mogelijk DDH.

Benoem de bevindingen van de anamnese en het lichamenlijk onderzoek en wat de volgende stappen zijn, zodat ouders weten wat ze kunnen verwachten.

Ook na de leeftijd van 7 maanden, als er geen sprake meer is van screening ten behoeve van vroege opsporing, is het belangrijk om goed naar ouders te luisteren en signalen op te pikken die duiden op een mogelijke DDH bij hun kind.

10. Gevolgen dagelijks leven

DDH kan onbehandeld leiden tot ernstige invaliditeit.

- Bij een eenzijdige luxatie kan er een verschil in beenlengte ontstaan en is er kans dat het kind gaat manklopen.
- Bij een dubbelzijdige luxatie ontwikkelt het kind een holle rug en zal er een waggelgang ontstaan.
- Uitvoer van een groot aantal (sport)activiteiten wordt belemmerd.
- Op jongvolwassen leeftijd kan er pijn en vroege coxartrose ontstaan.
- In sommige gevallen ontstaat er bij een luxatie een kom cranial van de plek waar de kom normaliter zit. Deze heup heeft een geringe functievermindering.